

SCINTIGRAPHIE AU TEKTROTYD

Détection des tumeurs neuro-endocrines via récepteurs à la somatostatine

- ✓ Tumeurs endocrines digestives
- ✓ Tumeurs endocrines carcinoïdes pulmonaires

TEP TDM

Etude du métabolisme cellulaire via vecteur marqué au Fluor 18, couplé au scanner

1 – au FDG

- ✓ **Oncologie** : bilan d'extension, recherche de primitif, évaluation thérapeutique, surveillance
- ✓ **Neurologie** : maladies neurodégénératives (Alzheimer, etc...)
- ✓ **Cardiologie** : viabilité myocardique
- ✓ **Infectiologie** : bilan de syndrome inflammatoire biologique, recherche de foyer infectieux profond, endocardite
- ✓ **Rhumatologie** : bilan de vascularite (Horton), rhumatisme inflammatoire (PPR)

2 – à la Choline

- ✓ **Oncologie prostate** : bilan d'extension, récurrence biologique
- ✓ **Endocrinologie** : recherche d'adénome parathyroïdien si bilan standard non contributif

3 – à la DOPA

- ✓ **Oncologie** : tumeur endocrine du grêle, phéochromocytome, paragangliome, tumeur cérébrale
- ✓ **Neurologie** : syndrome parkinsonien

- Imagerie physiologique par radiotracteur (molécule d'intérêt + isotope radioactif)
- Contre-indication principale : grossesse
- Fusionnable à un scanner
- Injection intra-veineuse puis passage(s) sous caméra
- Délais rapides
- Durée totale moyenne d'un examen : 1 à 4 h



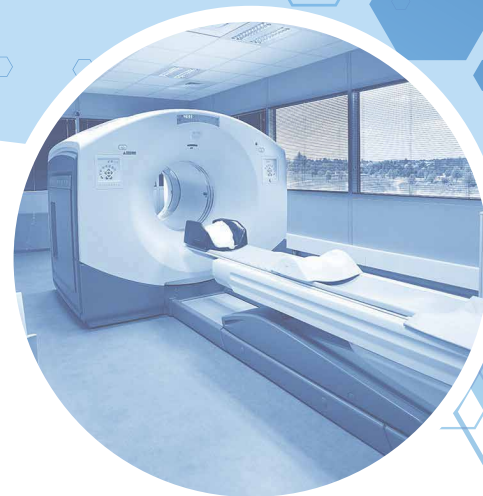CMNP AUXERRE / SENS

Tel 03 86 98 25 10 - Fax 03 86 98 25 11
auxerre@cmnp.org

Tel 03 86 86 26 10 - Fax 03 86 86 26 11
sens@cmnp.org

Guide du bon usage
des examens d'imagerie médicale
<http://gbu.radiologie.fr/>

www.cmnp.org



GUIDE DES
PRINCIPAUX EXAMENS
DE MÉDECINE NUCLÉAIRE

SCINTIGRAPHIE MYOCARDIQUE

Etude de la perfusion et de la contractilité myocardique via Sestamibi marqué au Technetium 99m. Imagerie associée à une épreuve d'effort sur ergomètre ou épreuve pharmacologique, +/- couplée à un score calcique

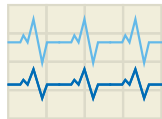
1 - de perfusion après épreuve d'effort

- ✓ Bilan de douleurs thoraciques typiques / atypiques
- ✓ Dépistage d'ischémie coronarienne / nécrose myocardique sur terrain à risque, grand sportif d'âge avancé
- ✓ Contrôle et suivi de coronaropathie
- ✓ Bilan cardiaque pré-opératoire

2 - de perfusion pour étude de la viabilité

- ✓ Etude de la viabilité d'un territoire myocardique après infarctus pour évaluer l'intérêt d'une revascularisation

VENTRICULOGRAPHIE ISOTOPIQUE



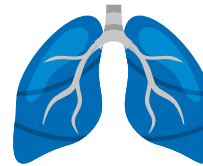
Etude des fonctions ventriculaires gauche (FEVG) voire droite via volumes ventriculaires systoliques et diastoliques et globules rouges marqués au Technetium 99m

- ✓ Evaluation de la FEVG avant et lors d'un traitement cardiotoxique (ex. : anthracyclines en oncologie)
- ✓ Evaluation de la FEVG dans le cadre d'une coronaropathie ou d'une insuffisance cardiaque



SCINTIGRAPHIE PULMONAIRE

Etude de la ventilation et de la perfusion des poumons via inhalation de gaz technétié et injection de macro-agrégats d'albumine humaine marqués au Technetium 99m



- ✓ Suspicion d'embolie pulmonaire
- ✓ Recherche de séquelle d'embolie pulmonaire (suivi d'EP, bilan étiologique d'HTAP)
- ✓ Bilan pré-lobectomie

SCINTIGRAPHIE(S) RENALE(S)

1 - au DMSA

Etude des masses fonctionnelles rénales via captation tubulaire proximale de DMSA marqué au Technetium 99m

- ✓ Diagnostic de pyélonéphrite aiguë
- ✓ Evaluation des fonctions rénales séparées

2 - au MAG3

Analyse angiographique et excrétoire des reins, via captation et extraction tubulaires puis sécrétion du MAG3 marqué au Technetium 99m

- ✓ Syndrome de jonction pyélo-urétérale et méga-uretère
- ✓ Suivi précoce d'une greffe rénale
- ✓ Recherche d'une origine rénovasculaire à une HTA

SCINTIGRAPHIE OSSEUSE

Etude du métabolisme osseux via biphosphonates marqués au Technetium 99m

- ✓ Bilan de douleurs inexplicables
- ✓ Recherche de fracture occulte, d'algodystrophie
- ✓ Recherche d'infection ostéo-articulaire
- ✓ Bilan tumoral, caractérisation de lésions osseuses
- ✓ Bilan pré-thérapeutique (radiothérapie, infiltration, chirurgie)
- ✓ Bilan d'anomalie paraclinique phospho-calcique
- ✓ Recherche d'amylose cardiaque à transthyréline

SCINTIGRAPHIE THYROÏDIENNE

Etude du parenchyme thyroïdien via captation du Technetium 99m

- ✓ Bilan étiologique d'hyperthyroïdie
- ✓ Bilan de certains nodules et goîtres thyroïdiens
- ✓ Bilan pré-irathérapie à l'iode 131 (possible sur site)

SCINTIGRAPHIE PARATHYROÏDIENNE

Détection du parenchyme parathyroïdien via captation du MIBI marqué au Technetium 99m

- ✓ Recherche d'adénome parathyroïdien sur hyperparathyroïdie primitive

